

# Casi clinici

## L'ecocardiogramma in un caso di linfadenite tubercolare

Lidia Marano, Paola Dario, Daniela Torta, Giovanni Pompili\*, Paola Perolo, Antonio Mantero, Maurizio Pietrogrande, Cesare Fiorentini

Cardiologia, Dipartimento di Medicina, Chirurgia e Odontoiatria, Università degli Studi, \*Servizio di Radiologia, Ospedale San Paolo, Milano

**Key words:**  
Echocardiography;  
Myocarditis.

Tuberculosis can secondarily affect the heart, mainly the pericardium and less frequently the endocardium and coronary vessels. Tuberculous myocarditis usually is a *post-mortem* diagnosis, and affects the right atrium and left ventricle presenting as miliary granulomas with or without caseating necrosis, or as diffuse cellular infiltration.

We report the case of a 65-year-old man, affected by tuberculous lymphadenitis, with a history of hyperkinetic atrial and ventricular arrhythmias. Magnetic resonance, transthoracic and transesophageal echocardiography showed a peculiar cardiac involvement, characterized by right ventricular and left atrial infiltration. As the patient refused myocardial biopsy, the diagnosis of tuberculous myocarditis was stated *ex-adiuvantibus*, after specific multidrug chemotherapy with complete remission of all echocardiographic abnormalities.

Echocardiography represents a useful diagnostic tool in patients presenting with clinical and electrocardiographic features, that even not specific could be suggestive of tuberculous myocarditis, whose incidence could be greater than reported in the literature.

(Ital Heart J Suppl 2004; 5 (7): 539-543)

© 2004 CEPI Srl

Ricevuto il 22 gennaio 2004; nuova stesura il 31 maggio 2004; accettato il 31 maggio 2004.

Per la corrispondenza:

Dr.ssa Lidia Marano

Via Pinerolo, 72  
20151 Milano

E-mail:  
lidiamarano@freemail.it

### Introduzione

L'infezione tubercolare può interessare secondariamente il cuore, qualunque sia la sede della lesione primitiva; è frequente il coinvolgimento del pericardio<sup>1</sup> mentre è più raro l'interessamento dell'endocardio e delle coronarie<sup>2</sup>. La diagnosi di miocardite tubercolare è solitamente autoptica<sup>3</sup> con interessamento più frequente dell'atrio destro e del ventricolo sinistro<sup>4</sup>.

Dal punto di vista istopatologico sono descritti, in ordine di frequenza, tre tipi di coinvolgimento: nodulare, miliare e infiltrativo diffuso (non comune). Il miocardio può essere raggiunto dal *Mycobacterium tuberculosis* per via ematica, linfatica o per contiguità dal pericardio<sup>5</sup>. La presentazione clinica della miocardite tubercolare include aritmie, arresto cardiaco, insufficienza cardiaca, ostruzione della vena cava superiore o del tratto di efflusso del ventricolo destro, aneurisma del ventricolo sinistro e morte improvvisa<sup>5,6</sup>. Il trattamento comunemente prescritto, e spesso efficace, è la polichemioterapia antitubercolare.

Viene di seguito riportato il caso di un paziente affetto da linfadenite tubercolare

in cui l'esame ecocardiografico, eseguito per via transtoracica e transesofagea, ha permesso l'identificazione di un coinvolgimento miocardico peculiare perché di tipo infiltrativo e con prevalente interessamento dell'atrio sinistro e del ventricolo destro.

### Caso clinico

Un uomo di 65 anni veniva ricoverato in ambiente ospedaliero per accertamenti in merito a dispnea ingravescente. Riferiva febbre intermittente da circa 1 anno, sudorazione notturna, calo ponderale, palpitazioni. In anamnesi episodi di tachiaritmia atriale ed un recente ricovero ospedaliero per tachicardia ventricolare definita idiopatica.

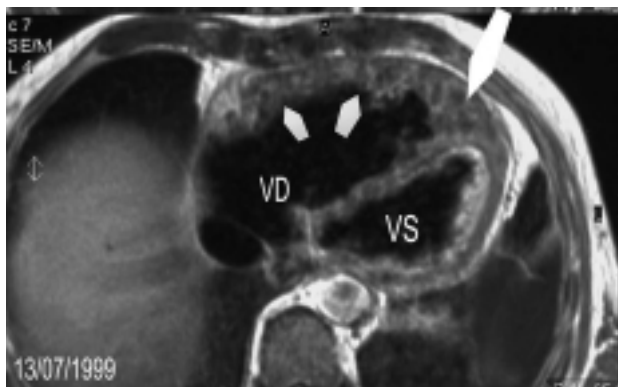
All'esame obiettivo si riscontrava tachicardia, ipertermia (38.6°C), linfadenomegalia polidistrettuale, splenomegalia, ipofonesi plessica con abolizione del fremito vocale tattile e del murmure vescicolare alla base sinistra. Gli esami ematochimici evidenziavano: anemia microcitica iposideremica, aumento della velocità di eritrosedimentazione (63 mm/ora) e della protei-

na C reattiva (107 mg/dl); globuli bianchi e formula leucocitaria erano nella norma. L'elettrocardiogramma mostrava tachicardia sinusale, complessi di basso voltaggio e inversione dell'onda T in sede anteriore. La radiografia del torace confermava il sospetto diagnostico di versamento pleurico a sinistra senza evidenza di infiltrati parenchimali.

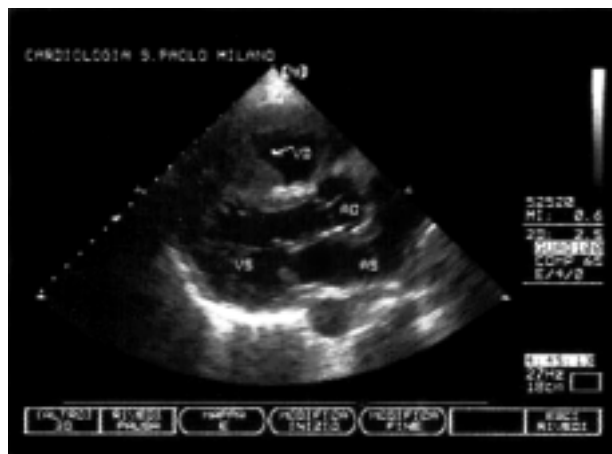
Il quadro clinico descritto suggeriva una diagnosi differenziale tra malattie infettive batteriche (tubercolosi, tularemia, brucellosi) e/o fungine, malattie granulomatose (quali sarcoidosi e artrite reumatoide), morbo di Hodgkin e neoplasia polmonare.

Il paziente giungeva alla nostra attenzione dopo aver eseguito tomografia assiale computerizzata e risonanza magnetica del torace che evidenziavano la presenza di un ispessimento patologico delle pareti dei ventricoli e dell'atrio sinistro di aspetto disomogeneo per la presenza di aree ipointense contestuali. In particolare la risonanza magnetica toracica, pur limitata da artefatti di movimento consequenziali alla mancanza di un gating elettrocardiografico, poneva come prima ipotesi il sospetto di una patologia eteroproduttiva di possibile natura sarcomatosa da verificarsi mediante biopsia endomiocardica (Fig. 1). Dopo esame cardiologico il paziente veniva sottoposto a controllo ecocardiografico transtoracico che evidenziava una moderata dilatazione del ventricolo destro con ispessimento della sua parete libera e del setto interventricolare per aspetti di tipo infiltrativo-vegetativo endomiocardico con massimo spessore della componente vegetativa pari ad 8 mm. La texture era disomogenea, globalmente meno densa rispetto al miocardio, senza evidenti piani di clivaggio né presenza di masse mobili. Non erano evidenti lesioni degli apparati valvolari né versamento pericardico (Figg. 2 e 3).

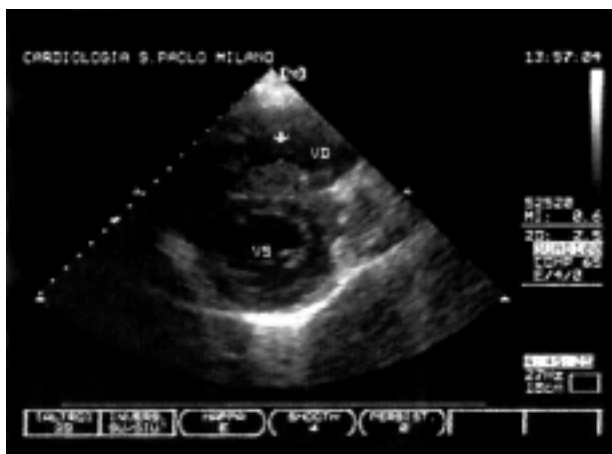
Il successivo ecocardiogramma transesofageo confermava la presenza di materiale ecodenso, disomogeneo, stratificato all'interno del ventricolo destro, con parziale obliterazione del tratto di efflusso; una quasi



**Figura 1.** Risonanza magnetica del torace. Sequenza T1 pesata sul piano trasversale. Irregolare e disomogeneo ispessimento della parete anteriore del ventricolo destro (VD) (piccole frecce) e dell'apice cardiaco (freccia grande). VS = ventricolo sinistro.



**Figura 2.** Ecocardiogramma transtoracico. Asse lungo parasternale. La freccia indica l'apposizione di materiale all'interno del ventricolo destro (VD), sia sulla parete libera, sia sul setto interventricolare. AO = aorta; AS = atrio sinistro; VS = ventricolo sinistro.



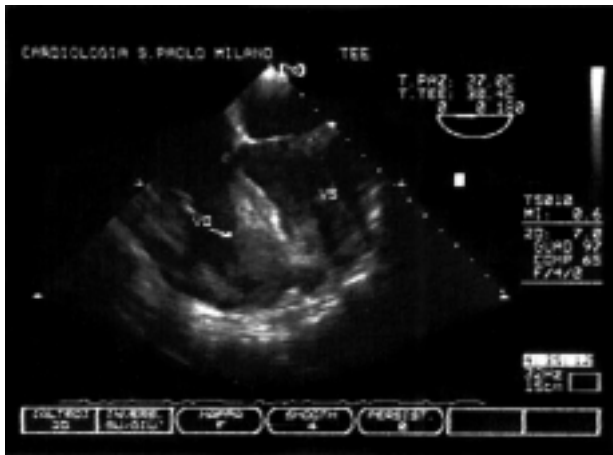**Figura 3.** Ecocardiogramma transtoracico. Asse corto parasternale a livello dei muscoli papillari. La freccia indica la massa disomogenea sul versante destro del setto interventricolare. VD = ventricolo destro; VS = ventricolo sinistro.

completa obliterazione dell'auricola sinistra e stratificazione di materiale a livello del pavimento dell'atrio sinistro senza lesioni della mitrale (Figg. 4 e 5).

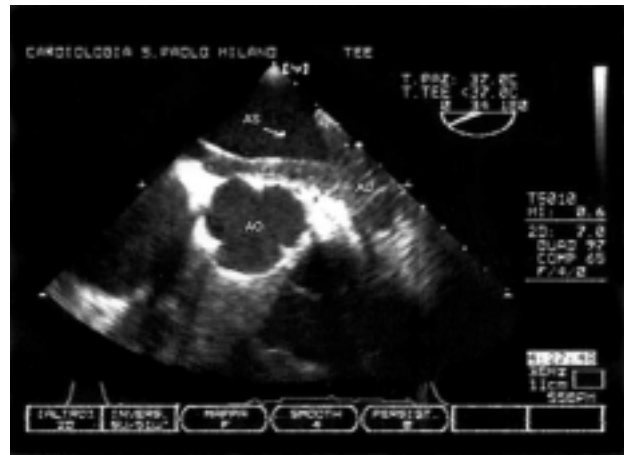
I dati clinici ed ecocardiografici erano altamente suggestivi per un coinvolgimento cardiaco in corso di malattia sistemica.

Per la diagnosi sono risultati dirimenti: l'esame istopatologico del linfonodo sovraclaveare destro che ha evidenziato un quadro di flogosi cronica, granulomatosa, necrotizzante, gigantocellulare a focolai confluenti (Fig. 6), la ricerca del DNA del *Mycobacterium tuberculosis* con sonda RNA specifica risultata positiva, l'agobiopsia della spina iliaca che ha dimostrato una localizzazione granulomatosa osteo-midollare (Fig. 7).

È stata pertanto posta diagnosi di tubercolosi miliare con presunto coinvolgimento miocardico, non docu-



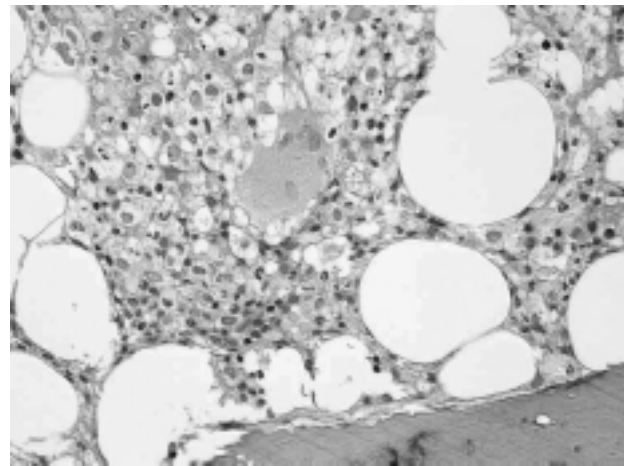
**Figura 4.** Ecocardiogramma transesofageo (TEE). La freccia indica l'abbondante deposizione di materiale ecodenso lungo il setto interventricolare, la parete libera e l'apice del ventricolo destro (VD). VS = ventricolo sinistro.



**Figura 5.** Ecocardiogramma transesofageo (TEE). Materiale ecodenso stratificato sul pavimento dell'atrio sinistro (AS) e obliterazione dell'auricola (AU) sinistra. AO = aorta.



**Figura 6.** Biopsia linfoadenale. Linfadenite granulomatosa con granulomi gigantocellulari, confluenti, necrotizzanti, con necrosi caseosa.



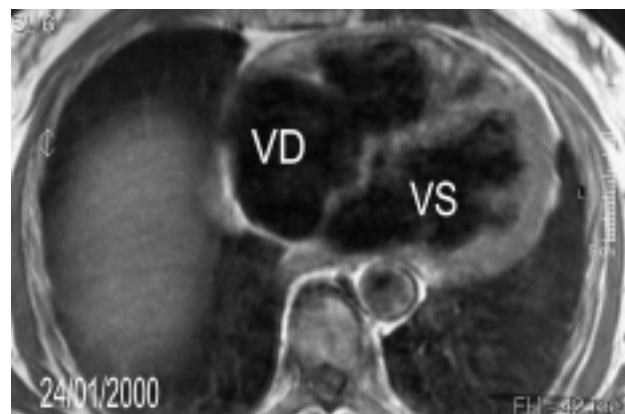
**Figura 7.** Biopsia osteo-midollare. Localizzazione granulomatosa osteo-midollare.

mentato istologicamente perché il paziente rifiutò di sottoporsi a biopsia endomiocardica. Iniziata una polichemioterapia specifica antitubercolare, è stato programmato un follow-up a 6 mesi. Alla visita di controllo il paziente riferiva uno stato soggettivo di benessere; l'esame obiettivo e i valori di laboratorio erano tornati nei limiti di norma.

La risonanza magnetica del torace (Fig. 8) e l'ecocardiogramma transtoracico e transesofageo (Figg. 9-12) mostravano la completa regressione delle alterazioni patologiche evidenziate in precedenza.

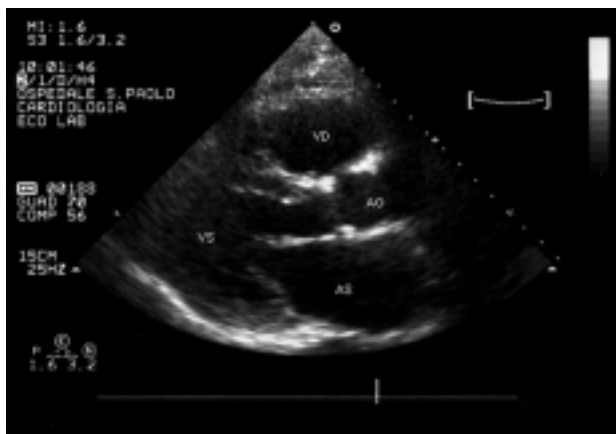## Discussione

La storia cardiologica del paziente inizia con ricoveri per aritmie ipercinetiche atriali e ventricolari tra cui un episodio di tachicardia ventricolare sostenuta diagnosticata come idiopatica. Verosimilmente le manifestazioni aritmiche erano l'epifenomeno della pato-

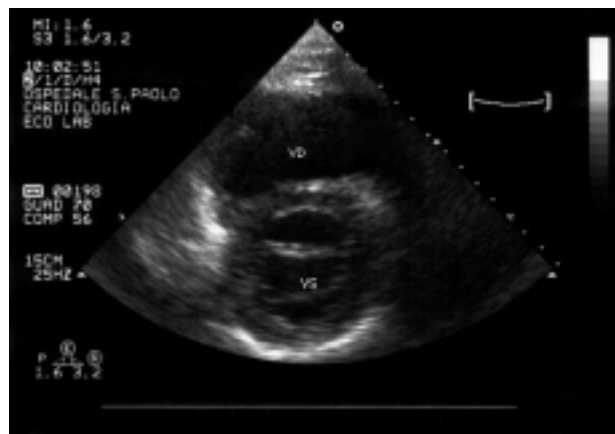


**Figura 8.** Risonanza magnetica del torace. Sequenza T1 pesata sul piano trasversale dopo trattamento farmacologico. In particolare si noti l'assottigliamento della parete anteriore del ventricolo destro (VD). VS = ventricolo sinistro.

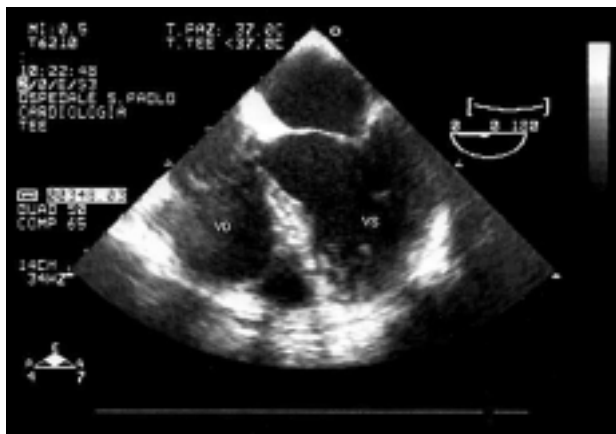
logia tubercolare infiltrativa manifestatasi in maniera conclamata solo successivamente.



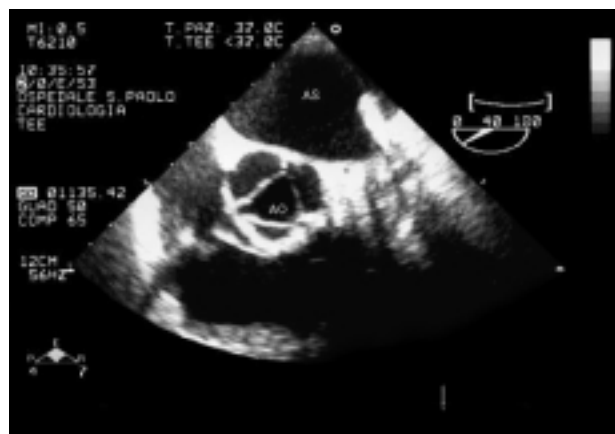**Figura 9.** Ecocardiogramma transtoracico. Proiezione parasternale asse lungo dopo trattamento farmacologico. AO = aorta; AS = atrio sinistro; VD = ventricolo destro; VS = ventricolo sinistro.



**Figura 10.** Ecocardiogramma transtoracico. Proiezione parasternale asse corto dopo trattamento farmacologico. VD = ventricolo destro; VS = ventricolo sinistro.



**Figura 11.** Ecocardiogramma transesofageo (TEE). Proiezione sul tratto di afflusso dei ventricoli destro (VD) e sinistro (VS) dopo trattamento farmacologico.



**Figura 12.** Ecocardiogramma transesofageo (TEE). Proiezione sulla valvola aortica e atrio sinistro (AS) con auricola dopo trattamento farmacologico. AO = aorta.

Le aritmie sono frequentemente descritte nei pazienti con miocardite tubercolare infiltrativa e rappresentano spesso la causa di morte di una malattia diagnosticata solo autopicamente.

In questo caso, i rilievi ecocardiografici con aspetti di tipo infiltrativo-vegetativo per quanto non standardizzati per una localizzazione tubercolare, si correlano alla descrizione anatomopatologica della miocardite tubercolare caratterizzata dal riscontro di lesioni di tipo granulomatoso miliari con o senza necrosi caseosa, di una massa nodulare localizzata (tuberculoma) o da infiltrazione cellulare diffusa<sup>7</sup>. Le caratteristiche anatomopatologiche sopra descritte sono visualizzabili in altre forme di miocardite secondarie a brucellosi, sarcoidosi, istoplasmosi, criptococchi e coccidiomicosi, pertanto nessuna di esse è sufficiente di per sé a porre diagnosi eziologica di miocardite tubercolare rendendo necessaria la conferma batteriologica.

La presenza del quadro clinico e di elementi diagnostici certi per tubercolosi come l'esame istologico del linfonodo e la biopsia osteo-midollare, ci hanno

orientati verso la diagnosi di miocardite tubercolare seppur in assenza della biopsia miocardica e nonostante la scarsa affinità del *Mycobacterium* per il miocardio<sup>8</sup>.

Il nostro sospetto diagnostico di miocardite tubercolare veniva successivamente suffragato dall'ottima risposta al trattamento con regressione delle alterazioni riscontrate all'ecocardiogramma e alla risonanza magnetica (diagnosi *ex-adiuvantibus*).

Data la crescente incidenza di malattia tubercolare, è importante considerare il possibile coinvolgimento cardiaco, in quanto potenziale causa di morte. Riteniamo pertanto che, nei pazienti affetti da tubercolosi, la presenza di alterazioni elettrocardiografiche (complessi di basso voltaggio, alterazioni diffuse del segmento ST e dell'onda T, onde Q pseudoinfartuali, blocchi atrioventricolari, blocchi intraventricolari e aritmie) se pur non specifiche debba consigliare l'esecuzione di uno studio ecocardiografico che potrebbe rivelare un'incidenza di miocardite tubercolare superiore a quanto riportato in letteratura<sup>9-11</sup>.

## Riassunto

L'infezione tubercolare può coinvolgere secondariamente il cuore, in particolare il pericardio, meno frequentemente l'endocardio e le coronarie. La miocardite tubercolare, solitamente diagnosticata *post-mortem*, interessa l'atrio destro e il ventricolo sinistro e si manifesta sotto forma di massa nodulare localizzata (tuberculoma), come lesione granulomatosa miliare, con o senza necrosi caseosa, o come infiltrazione cellulare diffusa.

Viene riportato il caso di un paziente di 65 anni, affetto da linfadenite tubercolare, con anamnesi positiva per aritmie ipercinetiche atriali e ventricolari in cui la risonanza magnetica, l'ecocardiogramma transtoracico e transesofageo hanno evidenziato un coinvolgimento cardiaco peculiare, in quanto infiltrativo, con prevalente interessamento dell'atrio sinistro e del ventricolo destro.

Il paziente ha rifiutato di sottoporsi a biopsia miocardica e la diagnosi di miocardite tubercolare è stata effettuata *ex-adiuvantibus* per la completa regressione delle alterazioni ecocardiografiche dopo polichemioterapia specifica.

L'ecocardiogramma rappresenta un valido supporto diagnostico nei pazienti che presentano segni clinici peculiari e alterazioni elettrocardiografiche suggestive, seppur non specifiche, per la presenza di miocardite tubercolare e potrebbe rivelare un'incidenza di miocardite tubercolare superiore a quanto riportato in letteratura.

*Parole chiave:* Ecocardiografia; Miocardite.

## Ringraziamenti

Gli autori ringraziano il Dott. Umberto Gianelli per la descrizione e l'iconografia degli esami istopatologici.

## Bibliografia

1. Rooney JJ, Crocco JA, Lyons HA. Tuberculous pericarditis. *Ann Intern Med* 1970; 72: 73-81.
2. Kannagara DW, Salem FA, Rao BS, Thadepalli H. Cardiac tuberculosis: TB of the endocardium. *Am J Med Sci* 1984; 287: 45-7.
3. Chan AC, Dickens P. Tuberculous myocarditis presenting as sudden cardiac death. *Forensic Sci Int* 1992; 57: 45-50.
4. Dada MA, Lazarus NG, Kharsany AB, Sturm AW. Sudden death caused by myocardial tuberculosis: case report and review of the literature. *Am J Forensic Med Pathol* 2002; 21: 385-8.
5. Afzal A, Keohane M, Keeley E, Borzak S, Callender CW, Iannuzzi M. Myocarditis and pericarditis with tamponade associated with disseminated tuberculosis. *Can J Cardiol* 2000; 16: 519-21.
6. Batra R, Trehan V, Salwan R, et al. Antemortem diagnosis of cardiac tuberculoma. *Indian Heart J* 1998; 50: 87-9.
7. Becker AE. Myocarditis. In: Silver MD, Gottlieb S, Schoen FJ, et al, eds. *Cardiovascular pathology*. Philadelphia, PA: WB Saunders, 1991; 1: 719-41.
8. Ashizawa N, Yano K. Tuberculosis in circulation system. *Nippon Rinsho* 1998; 56: 3114-7.
9. Horn H, Saphir O. The involvement of the myocardium in tuberculosis: a review of the literature and report of three cases. *Am Rev Tuberc* 1935; 32: 492-506.
10. Custer EW, Charr R. Tuberculosis of the myocardium. *JAMA* 1939; 112: 1333-4.
11. Wallis PJ, Branfoot AC, Emerson PA. Sudden death due to myocardial tuberculosis. *Thorax* 1984; 39: 155-6.